STANFORD UNIVERSITY LIBRARY
OCT
26
1911

Ueber entzündliche Hüftgelenksverrenkungen.

INAUGURAL-DISSERTATION

ZUR ERLANGUNG DER

MEDIZINISCHEN DOKTORWÜRDE

AN DER

FRIEDRICH-WILHELMS-UNIVERSITÄT

ZU BERLIN.

VON

Ernst Bahr
approb. Arzt aus Steglitz b. Berlin.

Tag der Promotion: 13. April 1911.

Emil Ebering, Berlin NW. 7, Mittelstr. 39.

06

Gedruckt mit Genehmigung

der

Medizinischen Fakultät der Universität Berlin.

Referent: Prof. Dr. **Bier.**

Meinen Eltern

Ueber entzündliche Hüftgelenksverrenkungen.

Digitized by the Internet Archive
in 2026

https://archive.org/details/IA40154013_0109

Wie schon der Titel dieser Arbeit besagt, sollen die traumatischen Luxationen des Hüftgelenkes hier gänzlich unberücksichtigt bleiben. Es handelt sich nur um solche Verrenkungen, die als Folge eines Endzündungsprozesses des Hüftgelenkes entstanden sind. Und zwar sollen vor allem diejenigen Verrenkungen besprochen werden, deren Entstehung auf das frühe und früheste Kindesalter zurückgeht, solche, die früher fast allgemein als kongenitale aufgefaßt wurden, bis durch die Arbeiten Drehmanns, Wettes, Preisers und anderer Autoren (Zeitschrift für orthopädische Chirurgie, Bd. XIII ff.) die Aufmerksamkeit der Orthopäden auf eine Gruppe von Luxationen hingelenkt wurde, die ganz unter dem Bilde der kongenitalen auftreten, besonders, wenn man die Fälle nicht von Anfang an beobachtet hat, die aber doch nicht als kongenitale aufzufassen sind. Nimmt man als Aetiologie der kongenitalen Luxationen — nach einer der verbreiteten Erklärungen — eine mechanische Entstehung durch den Druck der Uteruswände auf die in typischer Weise hochgeschlagenen Beine des Fötus an, eine Entstehung, die natürlich eine Disposition der von der Luxation betroffenen Femurköpfe und Gelenkpfannen, der Schenkelhälse oder auch des ganzen fötalen Beckens voraussetzt[1] — so verdanken die hier zu besprechenden Verenkungen ihre Entstehung einem nach der Geburt auftretenden Entzündungsprozeß, nicht tuberkulöser Natur, der das Hüftgelenk im frühesten Kindesalter befällt, manchmal den Tod des Kindes zur Folge hat,

---

1. Diese Disposition vielleicht auch durch eine intrauterine Entzündung gegeben.

in den meisten Fällen aber ausheilt und dann zur Luxation führen kann, die meist, wie die kongenitalen Luxationen, erst bemerkt wird, wenn das Kind die ersten Gehversuche macht. Inwiefern eine Abgrenzung der so entstandenen Verrenkungen von den kongenitalen möglich ist, welcher Art die ätiologisch in Frage kommenden Entzündungsprozesse des kindlichen Hüftgelenkes sind, und ob oder wie die Therapie durch die Abgrenzung dieser Luxationen von den angeborenen Verrenkungen beeinflußt wird, das soll in der vorliegenden Arbeit besprochen werden.

Das Verdienst, zum ersten Male ausdrücklich auf diese Fälle hingewiesen zu haben, gebührt Drehmann-Breslau, der auf dem III. Kongreß d. Deutsch. Gesellschaft für orthopäd. Chirurgie im April 1904 einen Vortrag hielt „über Gelenkentzündungen im Säuglingsalter und ihre ätiologischen Beziehungen zu späteren Deformitäten" (Abgedruckt in Bd. XIII der Zeitschrift für orthopäd. Chirurgie, S. 272). Es folgt ein Vortrag desselben Autors, gehalten auf dem IV. Kongreß 1905 über das Thema „Deformitäten nach Gelenkentzündungen im frühesten Säuglingsalter" (Abgedruckt in Bd. XIV, S. 712 der Zeitschrift). Dann ein Aufsatz von Wette-Berlin in Bd. XV, S. 632 der Zeitschrift „über Hüftgelenksverrenkungen nach Coxitis im Säuglingsalter", ein Aufsatz von Preiser-Hamburg in Bd. XXI, S. 197 „über Deformitäten nach Gelenkentzündungen des Säuglingsalters" und einige andere später noch zu zitierende Arbeiten. Nach Besprechung dieser Arbeiten soll über eine Reihe ähnlicher Fälle berichtet werden, die in der Poliklinik der Königlichen chirurgischen Universitätsklinik zu Berlin beobachtet wurden. Ehe jedoch auf das Thema der Hüftgelenksverrenkungen, die nach Entzündungen im frühen Kindesalter auftreten, eingegangen wird, soll noch ein kurzer Ueberblick über die entzündlichen Hüftgelenksverrenkungen überhaupt gegeben werden, wie sie in jedem Alter und auf Grund verschiedener Entzündungsprozesse des Hüftgelenkes auftreten können.

Nach welcher Art von Entzündungen des Hüftgelenkes sind Luxationen beobachtet worden?

Hoffa (Handbuch der praktischen Chirurgie — von Bergmann, von Bruns, von Mikulicz) unterscheidet, indem er die tuberkulösen Entzündungen als eine besondere Gruppe bespricht, die primär synovialen Formen von denen, „die im Anschluß an eine Osteomyelitis beziehungsweise Ostitis der knöchernen Gelenkenden entstehen". Die Folge einer solchen primär synovialen Entzündung könne bei überwiegender Exsudation von Flüssigkeit in die Gelenkhöhle durch die zunehmende Kapselspannung eine Luxation sein.

Seite 514 schreibt er: „Der Erguß, meist seröser oder serofibrinöser Natur, geht gewöhnlich rasch zurück oder bleibt bestehen und wird zum chronischen, evtl. mit Luxation verbundenen Hydrops." S. 515: „Eine besondere Würdigung verlangen die gonorrhoischen und typhösen Erkrankungen, die ersteren namentlich wegen ihrer Neigung zur Ankylosierung, die letzteren wegen der Häufigkeit der Luxation." „Der Verlauf der typhösen Coxitis ist dadurch ausgezeichnet, daß der die Kapselspannung veranlassende Gelenkerguß vielfach vollkommen symptomlos verläuft, und die Spontanluxation dann unerwartet eintritt. Nächst dem Typhus neigen besonders, aber in meist geringem Grade, Scharlach und Variola zu Spontanluxation der Hüfte."

Auch in den Abschnitten über Osteomyelitis und Coxitis tuberculosa bespricht Hoffa die Möglichkeit der Entstehung einer Luxation. War diese in den zuerst erwähnten Fällen die Folge des Gelenkergusses und damit der erhöhten Kapselspannung, so ist bei der Osteomyelitis und der tuberkulösen Coxitis die Zerstörung an Kopf und Pfanne die Ursache der entstehenden Luxation. Ueber die Behandlung der spontanen Luxationen sagt Hoffa:

„Degez hat in einer sehr fleißigen Arbeit 81 solcher Luxationen, die nach Typhus, Rheumatismus, Scharlach, Variola, Gonorrhoe und Erysipel entstanden waren, zu-

sammengestellt. Es hat sich nun gezeigt, daß eine Reposition solcher Luxationen noch nach verhältnismäßig langer Zeit möglich ist. Man soll also bei derartigen Luxationen die Reposition durch Zug und Gegenzug und nachherige Manipulationen wie bei einer traumatischen Luxation unbedingt versuchen . . .“

All das Vorhergehende hat mit unsern entzündlichen Hüftgelenksverrenkungen des frühen Kindesalters nichts zu tun. Es sollte nur angeführt werden, um später als Vergleich dienen zu können. Die scharfe Abgrenzung der Luxationen, die auf Entzündungsprozessen im Säuglings- oder frühen Kindesalter beruhen, von den angeborenen nimmt Hoffa nicht vor; doch weist er auch darauf hin, daß nach Coxitiden des ersten Kindesalters Luxationen vorkommen können. Die Frage nach der Aetiologie dieser Coxitiden aber berührt er nur kurz, die Möglichkeit einer Verwechslung mit angeborener Luxation erwähnt er nicht. Da aber doch manches angedeutet wird, was für die ganze Frage von Wichtigkeit ist, sei es gestattet, den kurzen Abschnitt ausführlich wiederzugeben. Hoffa schreibt (S. 516 f.): „Fast ganz unbekannt ist uns noch die Aetiologie der Mehrzahl der primär synovialen kindlichen Coxitiden, namentlich der des frühesten Kindesalters. Ich habe oben der syphilitischen und gonorrhoischen Coxitiden gedacht und muß hier noch ausdrücklich betonen, daß die Gonorrhoe und mit ihr die gonorrhoische Coxitis bei kleinen Kindern weit häufiger ist, als es allgemein bekannt sein dürfte. Bei kleinen Mädchen kommt eine gonorrhoische Vulvovaginitis bisweilen geradezu endemisch vor (infektiöses Stuprum, unsaubere Wäsche usw.); bei ihnen ist dann die Vulvovaginitis das die Gelenkerkrankung veranlassende Moment, bei Neugeborenen eine Infektion intra partum. Nichtsdestoweniger sehen wir häufig genug eitrige Synovitiden des Hüftgelenkes ohne jede nachweisbare Veranlassung entstehen (ohne Scharlach, Masern usw.), bei denen vor allem Tuberkulose und Lues mit Sicherheit aus-

zuschließen sind. Unter Fieber und Schmerzen, unter Anschwellung und zumeist Rötung der umgebenden Weichteile vollzieht sich der Gelenkerguß, der dann zur Incision vom Arzte oder zur spontanen Perforation führt. Der Eiter hat eine stark schleimige Beschaffenheit, die Synovialmembran ist hochrot gefärbt, stark geschwollen. Der Verlauf ist meist ein günstiger; die Heilung erfolgt gewöhnlich ohne oder mit nur geringer Beweglichkeitsbeschränkung; doch kommen auch Luxationen vor, Destruktion des Gelenkes ist selten, die Beweglichkeit dann gewöhnlich noch leidlich gut erhalten. Wir haben also auch hier im großen und ganzen das Bild der katarrhalischen Gelenkeiterung vor uns, nur daß hier die Schmerzen mehr in den Vordergrund treten. Exitus letalis wurde nur bei bereits vorher sehr heruntergekommenen Kindern beobachtet. Am häufigsten sehen wir diese Coxitiden im ersten Lebensjahre, nur selten jenseits des vierten Lebensjahres auftreten. Von Krause wurden in zwei Fällen im Eiter Streptokokken vorgefunden; in den meisten Fällen stehen zuverlässige bakteriologische Untersuchungen aus. An Eingangspforten für Mikroorganismen fehlt es in dem frühesten Kindesalter wahrlich nicht, und beim Zustandekommen septischer Infektionen in dieser Periode wird namentlich dem vom Darm aus in die Zirkulation gelangenden Bacterium coli in jüngster Zeit eine große Rolle zugeschrieben. Am wahrscheinlichsten ist es wohl, daß es sich in diesen Fällen um eine primär osteomyelitische Erkrankung der Femurepiphyse handelt."

Ehe ich auf die neueren Arbeiten eingehe, sei auch noch angeführt, was König in seinem Lehrbuch der speziellen Chirurgie schreibt. Er erwähnt die Möglichkeit der Verwechselung einer solchen „pathologischen" mit kongenitaler Luxation:

„Wir wollen hier noch darauf hinweisen, daß auch im frühesten Kindesalter eitrige Coxitiden zur Beobachtung kommen. Die Gefahr der eitrigen, zur Perforation kommen-

den Coxitis ist übrigens bei kleinen Kindern aus dem ersten Lebensjahr offenbar geringer als bei Erwachsenen. Sie heilen nicht selten selbst nach Perforation des Eiters mit beweglichem Gelenk aus, ein Umstand, der wohl dadurch erklärt werden muß, daß der Kopf noch knorpelig ist. Ein anderer Teil führt aber auch zu Luxation und kann in der Folge mit Kongenitalluxation verwechselt werden, oder er führt zu Destruktion und Verkürzung, meist aber auch zu beweglichem, leidlich gutem Gelenk."

Auch in der älteren Literatur finden sich schon Angaben über Hüftgelenksentzündungen im Säuglingsalter, die in ätiologische Beziehung zu einer späteren Luxation gesetzt werden. Hier werden sogar schon zwei Fälle beschrieben, die Wette in seiner Arbeit (Zeitschrift für orthopäd. Chir., Bd. XV) zitiert. Der erste Fall wird bei von Ammon (1842) erwähnt: „Für die Betrachtung des Wesens dieses Uebels (der angeborenen Hüftluxation) ist es nicht ohne Einfluß, hieran sogleich noch eine Beobachtung Albers zu reihen. Aus derselben geht nämlich hervor, daß wirklicher Entzündungszustand des Hüftgelenks nebst seinen Folgen diese Luxation oder Ektopie des Kopfes bewirken kann. Albers beobachtete ein Kind, welches sogleich nach der natürlichen Geburt unruhig war, immer schrie und Konvulsionen bekam. Die Ursache dieser Unruhe wurde nicht eher entdeckt, als bis am Hüftgelenk eine Geschwulst sichtbar wurde, welche wuchs und sich bis an die Weichen ausdehnte. Hier entstand ein Abszeß, welcher bei der Eröffnung eine Menge Eiter ergoß. Das Kind starb bald darauf an Abzehrung. Als man es sezierte, fand man die Pfanne sowie den Kopf und Hals des Schenkelbeins durch Karies zerstört." Während dieser bei von Ammon erwähnte Fall in die Reihe der Destruktionsluxationen gehören würde, hat Mettenheimer 1871 einen zweiten Fall (ebenfalls von Wette zitiert) beschrieben, der wohl als Distensionsluxation, entstanden durch Kapseldehnung infolge Gelenkergusses, aufzufassen ist. Es war ein Fall von

Hüftgelenksentzündung bei einem achtwöchentlichen Knaben. Es trat Exitus ein, und die Sektion ergab, daß der Kopf frei beweglich außerhalb der Pfanne lag.

Schließen wir diese beiden Fälle mit ein, so sind bisher in der Literatur 13 Fälle von „pathologischer", auf dem Boden einer Säuglingscoxitis entstandener Hüftgelenksluxation veröffentlicht worden. Preiser hat diese Fälle am Schluß seiner Arbeit in Bd. XXI der Zeitschrift für orthopäd. Chir. zusammengestellt. Es sind folgende:

1. Drehmann, Knabe, 3 Jahre alt, mit 8 Tagen linksseitige Hüftgelenksentzündung, die drei Monate dauerte und abszedierte (Verhandlungen des 3. Kongresses für orthop. Chirurgie, S. 45).

2. Drehmann, 12jähriges Mädchen, mit 8 Tagen rechtsseitige abszedierende Hüftgelenksentzündung (3. Orthopäd. Kongreß).

3. Drehmann, 30jährige Frau, rechtsseitige Hüftgelenksentzündung mit Abszeßbildung 14 Tage nach der Geburt (3. Orthopäd. Kongreß).

Zu 1—3 siehe Zeitschrift für orthopäd. Chirurgie, Bd. XIII.

4. Michael Cohn, dreimonatliches Mädchen, mit 10 Tagen linksseitige Hüftgelenksentzündung (Berl. klin. Wochenschrift, 1903, Nr. 34, S. 785).

5. Drehmann, $1^1/_2$jähriges Mädchen, mit 4 Tagen linksseitige Hüftgelenksentzündung (Zeitschr. f. orthopäd. Chir., Bd. 14).

6. Drehmann, sechjähriges Mädchen, bald nach der Geburt zur Subluxation führende rechtsseitige Coxitis (Zeitschr. f. orth. Chir., Bd. 14).

7. und 8. Ammon und Mettenheimer, von Wette zitiert.

9. Wette, $2^1/_2$jähriges Mädchen, das bald nach der Geburt an doppelseitiger Coxitis und rechtsseitiger Gonitis mit Abszeßbildung 9 Wochen lang litt (Zeitschr. f. orth. Chir., Bd. 15).

10. Wette, $2^1/_2$jähriges Mädchen, das mit 4 Wochen an einer 4 Monate dauernden rechtsseitigen Hüftgelenksentzündung erkrankte (Zeitschr. f. orth. Chirurgie, Bd. 15).

11. Wette, $1^1/_2$jähriger Knabe, mit 7 Monaten linksseitige Coxitis (Zeitschr. f. orth. Chir., Bd. 15).

12. Chrysopathes, sechsjähriges Mädchen, mit 7 Tagen an einer rechtsseitigen, 9 Wochen währenden abszedierenden Coxitis erkrankt, Nabeleiterung! (Zeitschr. f. orth. Chirurgie, Bd. 16).

13. Ein Fall von Preiser (Zeitschr. f. orth. Chir., Bd. 21).

Gehen wir zunächst auf die drei ersten von Drehmann veröffentlichten Fälle ein.

Bei allen drei Fällen ergibt die Anamnese:

In den ersten beiden Lebenswochen Entleerung eines Abszesses an einer Hüfte. Ueber Aetiologie, Bakterienbefund keine Angaben. Nichts von Blennorrhoe oder Vulvovaginitis, kein Anhalt für irgendeine andere Erkrankung, z. B. Darmstörung.

Das einzig Sichere ist nur, daß ein Entzündungsprozeß, über dessen Natur nichts Bestimmtes zu sagen ist, in den ersten Lebenswochen sich an der Hüfte abgespielt hat.

Bei zwei Fällen wird angegeben, daß der Kopf anscheinend gut geformt gewesen sei. Beim ersten der drei Fälle erfahren wir Genaueres über den Röntgenbefund, und zwar den nach Behandlung und fünfjähriger Beobachtung bei der Nachuntersuchung erhobenen Befund. Das Röntgenbild ist wiedergegeben. Drehmann selbst sagt dazu: „Das Bild zeigt eine annähernd normal große Pfanne, deren oberer Rand etwas ausgeklüftet ist. Die Reposition ist eine sehr gute, der Kopf und der Hals ist jedoch auf die Hälfte gegenüber der anderen Seite reduziert. Die Epiphysenlinie des Kopfes ist zwar noch deutlich zu erkennen, aber unregelmäßig und schmäler als normal . . .“ Um eine rein synoviale Form der Entzündung hat es sich nicht gehandelt. Für die Frage, ob nicht Luxationsanlage und Entzündungsprozeß

nebeneinander bestanden haben könnten, ohne daß eins die Folge des anderen gewesen zu sein brauchte, lassen sich keine Unterlagen finden, doch ließe sich die Frage an der Hand dieser drei Fälle auch nicht verneinen. Im übrigen sind die Fälle von solchen angeborener Luxation nur durch die Anamnese abzugrenzen. Alle drei wurden wie angeborene Luxationen behandelt, und das Resultat war bei allen dreien ein gutes.

Der Fall 4, über den Michael Cohn berichtet hat, ist von diesem ziemlich von Anfang an — das Kind kam 5 Wochen alt in seine Behandlung — beobachtet worden. Etwa 7 Wochen später stellte er das Kind in einer Sitzung der Berliner medizinischen Gesellschaft am 10. 6. 03 vor. Später ist über den Fall nicht wieder berichtet worden. M. Cohn stellte das Kind vor als einen Fall, der „schon sehr frühzeitig mit hoher Wahrscheinlichkeit die Diagnose der Luxation und damit auch die Feststellung ihrer intrauterinen Entstehung" gestatte. Hier läuft Entzündung und Luxation anscheinend nebeneinander her, oder mindestens hätte sich die Luxation sehr rasch im Anschluß an die Entzündung entwickelt. M. Cohn selbst faßt den Fall als angeborene Luxation auf. Am 10. Tage sei der Mutter aufgefallen, daß das Kind „das linke Beinchen angezogen halte und nicht bewegte". 5 Wochen alt sei das Kind zu dem Berichterstatter gebracht worden. Das linke Bein wurde, im Hüft- und Kniegelenk gebeugt, vollkommen still gehalten. „Versuchte man nun durch Zug am Fuße das Beinchen zu strecken, so hatte man dabei einen gewissen Widerstand zu überwinden, es gelang auch nicht vollkommen, und das Kind schrie dabei; es schien ihm offenbar schmerzhaft zu sein; mit Nachlaß des Zuges kehrte das Beinchen alsbald in die ursprüngliche Stellung zurück. Außer dieser fixierten Beugestellung im Hüft- und Kniegelenk ließ sich auf der linken Seite noch ein deutlicher Hochstand der Spitze des großen Trochanter konstatieren; dieser überragte gut einen Quer-

finger breit die Roser-Nélatonsche Linie und stand auch höher als auf der gesunden Seite."

Später habe dann das Kind allmählich begonnen, spontan das linke Bein zu strecken. Als M. Cohn das Kind vorstellte, soll bereits eine deutliche Verkürzung des linken Beines vorhanden gewesen sein; die linke Fußsohle habe um über $1^1/_2$ cm höher gestanden als die rechte.

Auch hier finden wir über die Aetiologie des Entzündungsprozesses keine Angaben. Der Prozeß begann wie in den ersten drei Fällen innerhalb der ersten beiden Lebenswochen und lief ab, ohne daß ein Eingriff nötig wurde, und ohne Entleerung von Eiter. Ueber den weiteren Verlauf und die Behandlung der Luxation fehlen Angaben. — Die beiden nächsten Fälle Drehmanns haben wieder das Gemeinsame, daß eine Entzündung des Hüftgelenks in den ersten beiden Lebenswochen bestanden hat. Schwellung eines Hüftgelenks, Schmerzhaftigkeit und Unbeweglichkeit waren die von den Eltern beobachteten Symptome. In beiden Fällen wird von einem Eingriff oder Entleerung von Eiter nichts berichtet.

Im ersten Fall war das Kind am 2. Tage nach der Geburt an einer heftigen Augeneiterung erkrankt. Ueber Bakterienbefund ist nichts bekannt. Nach $^1/_4$ Jahr sei eine deutliche Verkürzung des Beines bemerkbar gewesen, das Kind habe mit 1 Jahr gelaufen, aber deutlich gehinkt. Mit $1^1/_2$ Jahren wurde es von Drehmann untersucht. Das Röntgenbild zeigte den Kopf, wie Drehmann berichtet, „höher über der Pfanne, als wir es sonst bei angeborener Luxation zu sehen gewohnt sind".

Das zweite Kind kam mit 6 Jahren in die Behandlung Drehmanns, und zwar zwecks Einrenkung „einer angeblich angeborenen Luxation". D. sagt darüber: „Bei der äußeren Untersuchung fiel nur die geringe Verkürzung von 2 cm auf, während der Kopf bei Flexion und Adduktion deutlich außerhalb der Pfanne gefühlt werden konnte. Erst

die Röntgenuntersuchung brachte Klarheit. Es handelt sich um eine Subluxation mit Zerstörung der oberen Pfannenpartie. Das Gelenk war sonst völlig schmerzlos und frei beweglich". In beiden Fällen wurde die Einrenkung genau wie bei einer angeborenen Hüftluxation vorgenommen, das Resultat war gut.

Die beiden Fälle von Ammons und Mettenheimers sind bereits angeführt. Aus ihnen ist nicht viel zu ersehen. — Es folgen die drei Fälle, über die Wette berichtet.

Der erste Fall ist dadurch ausgezeichnet, daß wir es hier mit einer doppelseitigen Entzündung und späterer doppelseitiger Luxation zu tun haben. Bei allen drei Fällen bildeten sich Abszesse, die vom Arzte teils inzidiert, teils punktiert wurden und Eiter entleerten. Das erste Kind erkrankte wenige Tage nach der Geburt, die beiden anderen 4, beziehungsweise 6 Wochen nach dieser. Ueber die Aetiologie fehlen Angaben; bei dem dritten Fall sollen am ganzen Körper „Geschwüre" aufgetreten sein, nach Wettes Annahme hat eine Furunkulose vorgelegen. Da in diesem Fall noch später nach erfolgter Behandlung der Luxation ein großer Abszeß sich bildete, der bei der Inzision viel schmutziggrauen Eiter entleerte und bis auf den Knochen reichte, hält Wette es nicht für ausgeschlossen, daß es sich hier doch einmal um eine Tuberkulose gehandelt habe. Wie er angibt, wurde leider die bakteriologische Untersuchung des Eiters versäumt. Bezüglich der Röntgenbilder, die Wette zu den drei Fällen veröffentlicht, ist, wie Wette betont, hervorzuheben, daß in keinem Falle eine Verdickung des Pfannenbodens zu erkennen ist, wie man sie bei kongenitaler Luxation findet. Bei dem ersten doppelseitigen Fall ist die linke Pfanne etwas steil und abgeflacht, die rechte wohlausgebildet. Auch bei dem zweiten Fall findet man eine etwas abgeflachte Pfanne. Keine Verdickung des Pfannenbodens. Beim ersten Fall ist von Schenkelhals und -kopf nur ein Rudiment vorhanden, bei den beiden anderen, auch bei dem tuberkuloseverdäch-

tigen Fall, sind Kopf und Hals, auch die Epiphysenlinie erhalten. „Die Behandlung war", wie Wette angibt, „in allen Fällen dieselbe wie bei angeborenen Luxationen." Ueber den Ausgang der Behandlung berichtet Wette nicht.

In dem von Chrysopathes mitgeteilten Fall hat die Entzündung mit 7 Tagen begonnen, sie war einseitig, ging in Abszedierung aus. Bezüglich der Aetiologie wird angegeben, daß eine Nabeleiterung bestanden habe.

In dem Preiserschen Falle ergibt die Anamnese, daß das Kind in den ersten Lebensmonaten das rechte Bein gebeugt gehalten und bei jedem Streckversuch geschrien habe. Die Schmerzhaftigkeit der Hüfte habe sich mit $^3/_4$ Jahren verloren, ohne daß es zur Abszedierung gekommen sei. Für die Aetiologie gibt der Fall keinen Anhalt. Das Röntgenbild (nach 6 Jahren aufgenommen) ließ eine gezackte Epiphysenlinie und zwei erbengroße Auszackungen der Gelenkfläche des Kopfes erkennen. Ueber die Therapie wird nicht berichtet.

Diesen 13 bisher veröffentlichten Fällen will ich den Bericht über 8 weitere Fälle anschließen, die in der Poliklinik der Königlichen Chirurgischen Klinik zu Berlin beobachtet wurden. Hier wurden vom Januar 1908 bis zum Februar 1910 124 Fälle von angeborener Luxation behandelt, von denen 84 einseitige und 40 doppelseitige Fälle waren. Unter diesen 124 Fällen sind 12, die als entzündliche Hüftgelenksverrenkungen aufzufassen sind.

Ueber 8 von diesen Fällen kann ich ausführlich berichten.

Fall I.

Bruno L., 5 Jahre alt. Er stammt aus gesunder Familie, erlernte das Laufen mit $^3/_4$ Jahren und war in seiner frühesten Jugend gesund. Im Alter von $1^1/_2$ Jahren erkrankte er plötzlich mit hohem Fieber. Die linke Hüfte schwoll stark an, jede Berührung des Beines war äußerst schmerzhaft. Ein hinzugezogener Arzt inzidierte die Schwellung, es entleerte sich reichlich Eiter. $^1/_4$ Jahr lang war das Kind bettlägerig; dann begann es wieder zu laufen. Der Mutter fiel

sofort auf, daß das Kind hinkte. Das Kind lief drei Jahre in dieser Weise herum, ohne über irgendwelche Schmerzen zu klagen. Ostern 1909 begann es wieder über Schmerzen in der linken Hüfte zu klagen und war öfters bettlägerig. Am 21. Mai wurde es nach der hiesigen Klinik gebracht.

Es bestand vorn mitten am Oberschenkel eine breite, tief eingezogene Narbe; das linke Bein stand in einer Flexionskontraktur von 55^0, in einer Abduktionskontraktur von 15^0, es war leicht nach außen rotiert, war um 3 cm verkürzt und zeigte einen entsprechenden Trochanterhochstand. Das Röntgenbild (Bild 1) zeigte starke Pfannenwanderung, den Kopf bis auf einen atrophischen Rest destruiert. Der Hals zeigte Varusstellung. Es bestand also eine Luxation mit gleichzeitiger Coxa vara (siehe Fig. 1). Dies Leiden war nach der sehr bezeichnenden Anamnese die Folge der Entzündung, an der das Kind im Alter von $1^1/_2$ Jahren erkrankt war. Eine Ursache war der Mutter nicht in Erinnerung. Angeblich aber sollte das Kind weder an Ekzemen noch an Furunkulose noch an einer für Osteomyelitis erkannten Eingangspforte gelitten haben. In der Familie waren derartige Krankheiten nicht vorhanden, und die sieben Geschwister des Patienten sind angeblich gesund gewesen. Da entzündliche Erscheinungen in der Hüfte nicht mehr vorhanden waren, wurde tags darauf die Reposition der Hüfte vorgenommen. Die Reposition vollzog sich durch Abduktion des rechtwinklig gebeugten Beines leicht; man hörte ein deutliches Einschnappen. Die primäre Stabilität war schlecht. Um eine Reluxation zu verhüten, wurde der Verband in überrechtwinkliger Abduktion, Flexion und Außenrotation angelegt.

Bild 2 zeigt Ihnen die eingerenkte Hüfte drei Monate später im Verband. Sie sehen, daß der Rest der Femurepiphyse dem Y-Knorpel gut gegenübersteht (Fig. 2). Der Verband wurde dann entfernt, und das 3. Bild zeigt Ihnen die endgültige Heilung (Fig. 3). Das Kind läuft gut, das Bein ist 3 cm verkürzt, die noch übrigbleibende Beeinträchtigung des Ganges ist lediglich durch die Coxa vara-Stellung des Halses bedingt. Eine Sohlenerhöhung von 3 cm gleicht die Verkürzung des Beines vollkommen aus.

Sie sehen in diesem Falle die Luxation vergesellschaftet mit der Coxa vara. Eine Verwechslung mit einer kongenitalen Hüftluxation war besonders nach der Anamnese ausgeschlossen. Denn wie Sie gehört haben, konnte das Kind schon ausgezeichnet laufen, ehe es im Alter von anderthalb Jahren erkrankte. Als Spur einer stattgehabten Hüftgelenkentzündung war die tief eingezogene Narbe am Oberschenkel vorhanden. Im übrigen bot das Kind das Bild der kongenitalen Luxation, und in diesem Sinne hatte die Behandlung

einzusetzen. Die Einrenkung ist in diesem Falle vollständig geglückt. Das funktionelle Resultat ist trotz der schweren Deformierung durch den Entzündungsprozeß ein ausgezeichnetes.

Fall II.

Betrifft das 5 jährige Kind Elisabeth W. Auch dies Kind stammt von gesunden Eltern. Es war bis zu anderthalb Jahren ganz gesund und lief schon ausgezeichnet. Plötzlich eines Nachts erkrankte es mit hohem Fieber und heftigen Schmerzen in der linken Hüfte; die Hüfte wurde dick; einige Wochen darauf machte der hinzugezogene Arzt zwei Einschnitte am Gelenk, aus dem sich reichlich Eiter entleerte. Die Erkrankung zog sich ungefähr ein Vierteljahr hin. Die Eltern wandten sich dann an einen Orthopäden, der ihnen mitteilte, daß das Bein durch den Entzündungsprozeß in der Hüfte ausgerenkt sei. Es wurde zunächst ein Gipsverband der Hüfte von dem behandelnden Arzt angelegt. Am 9. Dezember 1907 wurde das Kind in die hiesige Klinik gebracht. Hier wurde die Einrenkung vorgeschlagen; die Eltern blieben jedoch zunächst aus und kamen mit dem Kind erst am 3. Mai 1909 zu uns. Das erste Bild (vom 9. 12. 07) zeigt Ihnen deutlich die Luxation. Der Kopf steht über dem Pfannenrande und erscheint bedeutend kleiner als auf der gesunden Seite. Der Pfannenboden ist verdickt; das Pfannendach ist steiler als auf der gesunden Seite. Auch in diesem Falle vollzog sich die am 3. Mai vorgenommene Einrenkung sehr leicht (Fig. 4).

Das 2. Bild vom 3. 5. 09 zeigt Ihnen auch den reponierten Kopf deutlich gegenüber der Y-Fuge (Fig. 5).

Im 3. Bild sehen Sie das Gelenk nach Weglassung des Verbandes (Fig. 6).

Das letzte Bild vom 4. Februar d. J. zeigt ein kräftig entwickeltes Pfannendach und den Rest des Kopfes in der Pfanne. Der Pfannenboden ist noch verdickt und die Pfanne mit Ablagerungen in hohem Maße ausgefüllt. Die am Gelenk beteiligten Knochen zeigen noch einen deutlichen Mangel an Ablagerung von Kalksalzen (Fig. 7). Die Funktion ist eine leidliche, es besteht noch eine geringe Flexion und Abduktion neben einer Verkürzung von $1^1/_2$ cm; diese Behinderung ist durch noch nicht abgeschlossene Behandlung bedingt, und die weiter fortzusetzende Heißluftmassage und Bewegungstherapie wird auch hier in kurzer Zeit eine gute Funktion herbeiführen.

Fall III.

Betrifft den jetzt $2^1/_2$ Jahre alten Knaben Paul R. Dies Kind

erkrankte im Alter von 14 Monaten Ostern 1908 plötzlich und heftig an einer Entzündung der rechten Hüfte. Durch Spaltung des Abszesses wurde reichlich Eiter entleert. Nach ungefähr 6 Wochen schloß sich die Wunde vollständig und vernarbte. Als das Kind anfing zu laufen, bemerkten die Eltern, daß es das Bein nachziehe und mit den Zehenspitzen auftrete und hinkte. Hier ist in der Anamnese zu bemerken, daß das Kind an Ohrenlaufen litt, als die Metastase im Hüftgelenk auftrat.

Am 13. August 1908 wurde das Kind in die hiesige Klinik gebracht.

Die Röntgenaufnahme vom 13. August zeigt die Deformierung des Gelenks durch die Osteomyelitis, Kopf und Hals erscheinen stark geschwunden und luxiert; der Pfannenboden zeigt bereits eine Verdickung (Fig. 8). Am 14. August wurde in Aethertropfnarkose der Stumpf durch das hier stets geübte Abduktionsverfahren eingestellt. Die Reposition gelang leicht.

Das 2. Bild zeigt Ihnen die gelungene Reposition (Fig. 9). Vier Monate danach machte das Kind bereits die ersten Gehversuche, und der Kopf war deutlich, wie eine Nachuntersuchung in der hiesigen Klinik ergab, in der Inguinalgegend palpabel.

Das 3. Bild ist im März 1909 aufgenommen (Fig. 10). Der Patient läuft jetzt bereits schnell und ohne Behinderung. Das Bein steht noch etwas abduziert und ist stark nach außen rotiert.

Das funktionelle Resultat ist ein vollkommenes.

Fall IV.

Betrifft das jetzt $1^3/_4$ Jahre alte Kind Käte F. Es stammt von gesunden Eltern, erkrankte im Alter von 8 Wochen an einer Hüftgelenksentzündung rechts; nach ungefähr 3 Wochen wurde durch Inzision Eiter entleert.

Das erste am 3. September 1908 aufgenommene Röntgenbild zeigt als Folge der Entzündung wieder eine Luxation der Hüfte. Man erkennt ferner noch in der Epiphyse deutlich die osteomyelitischen Herde (Fig. 11). Da es sich um einen noch nicht abgelaufenen Prozeß handelte, wurde zunächst versucht, durch mehrere Streckverbände den Kopf herunterzuziehen, und die Reposition wurde wegen des noch zu frischen Prozesses verschoben. Ein Einfluß auf die Luxation durch die Streckverbände wurde nicht erzielt.

Bild 2 zeigt deutlich den Hochstand des Kopfes, der 2 cm betrug (Fig. 12). Die Bewegungen des Beines werden durch die Luxation nicht behindert.

Nachdem der entzündliche Prozeß gut verheilt war, wurde am 5. November 1909 die Reposition vorgenommen. Es fanden sich auch in diesem Falle wieder zwei große, eingezogene Narben an der Außen- und Innenseite des Oberschenkels, die außer den oben erwähnten Veränderungen deutlich auf die osteomyelitische Genese dieser Luxation hinwiesen. Die Reposition gelang zwar leicht, aber es war nicht möglich, dem Kopf von vornherein eine zentrierte Stellung zu geben. Erst durch die dritte Reposition am 8. 11. gelang sie, wie das Röntgenbild vom 8. 11 zeigt, vollständig (Fig. 13). Das Bein wurde in überrechtwinkliger Abduktion, Flexion und Außenrotation fixiert, bis zum 30. Januar, an dem das Kind sich wieder vorstellte.

Das Röntgenbild zeigt den Kopf deutlich in der Pfanne (Fig. 14), der Verband konnte infolgedessen entfernt werden. Auch dieser Fall ist in keiner Weise mit einer angeborenen Luxation zu verwechseln. Die charakteristischen Punkte aus der Anamnese, die osteomyelitischen Herde in der Schenkelepiphyse lassen keinen Zweifel darüber, daß auch diese Luxation als eine Spontanluxation nach Osteomyelitis der Hüfte anzusehen ist.

Fall V.

Betrifft einen Knaben Hans Sch., $2^3/_4$ Jahre alt. Das Kind erkrankte nach Angabe der Mutter, als es $^1/_4$ Jahr alt war, an einer starken, entzündlichen Schwellung der linken Hüfte. Das Kind schrie Tag und Nacht, besonders wenn jemand das linke Bein berührte. Dieser Fall wurde 6 Wochen lang mit Umschlägen behandelt, ehe eine Inzision vorgenommen wurde; durch den Schnitt sollen große Mengen Eiter entleert worden sein. Die Eiterung dauerte $^1/_4$ Jahr lang; dann schloß sich die Fistel.

Mit $2^1/_2$ Jahren lernte das Kind laufen, die Eltern bemerkten, daß es mit dem linken Bein hinkte. Als das Kind am 5. Juli 1909 in die hiesige Klinik gebracht wurde, bestand eine Flexionskontraktur von 90^0, und die Abduktion war nur bis 50^0 möglich. Der Trochanter stand $1^1/_2$ cm über der Roser-Nélatonschen Linie. An der Außenseite des Oberschenkels fanden sich zwei tiefe, eingezogene Narben. Eine dritte Narbe fand sich am Tuber ischii. Das Röntgenbild zeigt, daß der Hochstand des Trochanter durch eine Luxation bedingt ist. Die alte Pfanne ist durch dicke, schattengebende Auflagerungen ausgefüllt. Oberhalb von ihr hat sich eine Luxationspfanne ausgebildet. Der Hals erscheint gut erhalten, wenn auch seine Konturen nicht so scharf umschrieben sind wie auf der gesunden Seite (Fig. 15).

Da Druck und Stoß gegen den Trochanter nicht schmerzhaft

waren, auch sonst frische Entzündungen in keiner Weise festzustellen waren, wurde die Einrenkung sofort vorgenommen. Die Reposition (Dr. Fränkel) war durch zahlreiche Verwachsungen erschwert, gelang aber vollkommen. Einschnappungsgeräusch und primäre Stabilität fehlten. Am 27. September 1909 wurde das Kind wieder zur Vorstellung gebracht, und das Kontrollbild zeigt den Kopf deutlich gegenüber dem Y-förmigen Knorpel (Fig. 16). Das nächste Bild (vom 3. 1. 10) zeigt Ihnen das Gelenk nach Abnahme des Verbandes (Fig. 17). Das Bein steht natürlich noch abduziert, in einem Winkel von 90°. Das Kind bewegte aber aktiv das Bein ganz gut, so daß mit den Laufübungen begonnen werden konnte. — Am Röntgenbild erkennt man bereits, daß der verdickte Pfannenboden sich zurückbildet und der gegenübergestellte Kopf die Pfanne zu modellieren begonnen hat. Auch das Pfannendach scheint sich im Sinne einer guten Wölbung wieder herzustellen. Am 12. 2. 10 wurde das Kind wieder vorgestellt. Der Kopf stand gut in der Pfanne, und das Kind lief schon ziemlich gut, wenn auch noch mit abduziertem Bein.

Fall VI.

Betrifft einen 3 Monate alten Säugling Walter Sch. Dieser Fall war der Beobachtung in der hiesigen Klinik vom 3. Tage der Entzündung an zugänglich. Das Kind ist am 28. September 1909 geboren und das dritte Kind gesunder Eltern. Am 21. Dezember 1909 erkrankte das Kind an Brechdurchfall und Pneumonie. Am 8. Januar war die Lungenentzündung sowohl wie die Gastroenteritis gebessert. Die Mutter bemerkte aber, daß das Kind das linke Bein jetzt in angezogener Stellung hielt und bei Berührung des Beines stark schrie. Das erste Röntgenbild ist am 11. Januar d. J., also etwa am dritten Tage der Erkrankung, angefertigt. Man erkennt daran erstens deutlich die ganz ungeheure Anschwellung der rechten Hüfte, sieht die Konturen des großen Abszeßschattens. Man sieht ferner den Schenkelkopf nahe dem oberen, äußeren Pfannenrand. Bei der Inzision des Abszesses wurde fast $^1/_2$ Liter Eiter entleert. Die digitale Untersuchung ergab eine rauhe Oberfläche des Kopfes und der Pfanne. Die Untersuchung auf Mikroorganismen ergab einen Diplokokkus. Die geimpften Mäuse gingen an Diplokokkensepsis zugrunde. Der Ausgangspunkt der Hüftmetastase war auch hier nicht mit bestimmter Sicherheit zu eruieren. Ein schwerer Darmkatarrh und eine Lungenentzündung waren vorausgegangen, gleichzeitig hatte das Kind einen Ausschlag im Gesicht, der zahlreiche Kratzeffekte aufwies; Ohreiterung bestand nicht. Nach Eröffnung des Abszesses wurde ein Gipsverband in Abduktionsstellung angelegt. Dabei hörte man deut-

liches Einschnappen der Hüfte. Der Gipsverband mußte jedoch einige Tage darauf wegen Eiterverhaltung wieder entfernt werden. Auf dem zweiten Röntgenbild (vom 14. Januar) erkennen Sie deutlich die Luxation (Fig. 18). Eine zweite Inzision mußte vorgenommen werden. Die Einrenkung wurde bis zur Ausheilung der Inzisionswunde verschoben. Nach 14 Tagen zeigte die Wunde bereits gute Vernarbung, so daß am 19. Februar d. J. die Einrenkung vorgenommen werden konnte (Dr. Ziegner). Kein Einschnappungsgeräusch. Primäre Stabilität fehlte. Es gelang aber, wie das dritte Röntgenbild zeigt, den Kopf gegenüber dem Y-förmigen Knorpel zu fixieren (Fig. 19).

Fall VII.

Betrifft einen $2^3/_4$ Jahre alten Knaben Gustav R. Hier trat die Entzündung der rechten Hälfte ungefähr 8 Wochen nach der Entbindung auf; das Kind schrie Tag und Nacht, und die rechte Hüfte schwoll unförmig an. Ein Arzt machte eine Inzision, durch die reichlich Eiter entleert wurde. Im Verlaufe eines Vierteljahres heilte der Prozeß aus unter Hinterlassung einer Narbe an der Außenseite des Oberschenkels. Das Bein blieb schwach und angeblich in der Hüfte steif. Am 19. Oktober 1908 wurde das Kind in die hiesige Klinik gebracht. Das rechte Bein war verkürzt, es bestand eine Flexionskontraktur von 30^0, die Abduktion war stark behindert und der Trochanter stand oberhalb der Roser-Nélatonschen Linie. Da entzündliche Erscheinungen nicht mehr vorhanden waren, wurde der Rest des Schenkelhalses in der üblichen Weise in die Pfanne eingestellt. Die Reposition gelang leicht.

Fall VIII.

Betrifft einen $1^1/_2$ Jahre alten Knaben Gerhard Th. Die Geburt soll normal gewesen sein. Das Kind lernte mit 11 Monaten laufen. Der Vater bemerkte gleich, daß das linke Bein einwärts gesetzt wurde. Vor 3 Monaten klagte das Kind über Schmerzen im linken Hüftgelenk und hörte auf, zu laufen. Vom Arzt wurde es mit Bädern behandelt. Dann wurde es in die hiesige Klinik gebracht. Es war ein kräftiges, gut genährtes Kind. Das linke Hüftgelenk wurde in leichter Flexionskontraktur gehalten. Beim Versuch, das Bein zu bewegen, klagte das Kind über Schmerzen. Die Abduktion war behindert; der Trochanter stand links $1^1/_2$ cm über der Roser-Nélatonschen Linie. Das Röntgenbild zeigte die Konturen von Kopf und Pfanne links verschwommen. Der Kopf stand oberhalb vom oberen Pfannenrande. Bei der Reposition glitt der Kopf unmerkbar über

den oberen Pfannenrand; nach hinten war die Stabilität etwas besser. Der Gipsverband wurde in überrechtwinkliger Flexion und Abduktion angelegt. Das Röntgenkontrollbild zeigte die zentrierte Stellung des Kopfes.

Fassen wir kurz zusammen, was die hier mitgeteilten Fälle lehren, so ergibt sich ungefähr folgendes:

Unter den 21 Fällen sind 8, bei denen die Hüftgelenksentzündung in den ersten beiden Lebenswochen aufgetreten ist. Die Frage, ob es sich, wie Drehmann annimmt, um eine für das frühe Säuglingsalter geradezu typische Erkrankung handle, läßt sich nach den vorliegenden Fällen nicht entscheiden. Bei einem Fall aus der Berliner Chirurgischen Klinik hat vorher Darmkatarrh und Pneumonie bestanden, die bakteriologische Untersuchung des Eiters hat nicht Bacterium coli, wohl aber einen Diplokokkus ergeben.

Bei den meisten Fällen hat es sich um eine Osteomyelitis gehandelt, für die ätiologisch nur selten ein bestimmter Anhalt zu finden war. Einmal lag Furunkulose, einmal Nabeleiterung, einmal Ohrenlaufen vor. Niemals ist eine Gonorrhoe nachgewiesen. Pathologisch-anatomisch hat es sich meist um einen destruierenden Prozeß gehandelt. So scheint sich diese Art entzündlicher Hüftgelenksverrenkungen durchaus nicht von denen zu unterscheiden, die in jedem Alter beobachtet sind. Die Annahme einer für das Säuglingsalter typischen Entzündung müßte jedenfalls durch Vorführung einer größeren Anzahl von Fällen gesichert werden; bis jetzt läßt sich Bestimmtes darüber immer noch nicht sagen. Was diese Luxationen, die nach Entzündungen im frühesten Kindesalter auftreten, vor den Entzündungsluxationen des späteren Lebens auszeichnet, ist die Möglichkeit der Verwechslung mit kongenitaler Luxation. Vom therapeutischen Standpunkt aus ist diese Möglichkeit von keiner schwerwiegenden Bedeutung; denn es hat sich ergeben, daß diese „pathologischen“ Luxationen genau so wie kongenitale zu

behandeln sind; man wird nur das Abklingen eines etwa noch bestehenden Entzündungsprozesses abwarten, und man wird, wenn man es mit einer solchen Entzündung zu tun hat, das Auftreten einer Luxation im Auge haben und demgemäß unter Umständen die Prognose stellen, die an und für sich eine gute bleibt, wenn auch die Luxation natürlich die Krankheitsdauer und Zeit der Behandlung erheblich verlängert. Differentialdiagnostisch gegenüber der kongenitalen Luxation gibt die Anamnese den ersten Anhalt. In zwei von unseren Fällen hatten die Kinder bereits ohne Behinderung gelaufen, als die Entzündung und im Anschluß daran die Luxation auftrat. Manchmal kann man sich fragen, ob nicht Luxationsanlage und Entzündung nebeneinander bestanden haben könnten; in vielen Fällen aber ist die Anamnese unzweideutig. Und außer der Anamnese weisen oft oder meist Narben am Oberschenkel oder an der Hüfte auf den stattgehabten Entzündungsprozeß hin. Kann das Röntgenbild Aufschluß geben? Nähme man auch für die Entstehung der kongenitalen Luxation eine — intrauterine — Entzündung an, so hat sich diese im Röntgenbild jedenfalls nicht nachweisen lassen. Zeigt das Röntgenbild also Destruktion, so ist der Nachweis der „pathologischen" Luxation gesichert. Anders, wenn keine Destruktion da ist. Wette behauptet, es gäbe charakteristische Unterschiede zwischen dem Röntgenbild bei kongenitaler und bei „pathologischer" Luxation. Wette berichtet über einen Fall mit Destruktion und über zwei ohne solche. Obwohl auch er keine bakteriologischen Befunde hat, hält er an der Ansicht Drehmanns fest, daß es sich um eine typische Entzündung handle, pathologisch-anatomisch um eine rein synoviale oder epiphysäre Form, die, wie es Hoffa z. B. für die typhöse Hüftgelenkentzündung darstellt, durch Kapselspannung infolge Gelenkergusses zur Luxation führt, also — Distensions-, nicht Destruktionsluxation. Dieser Auffassung entspricht auch, was er über den Röntgenbefund sagt. Wette schreibt: „Betrachten wir

unsere Röntgenbilder, so finden wir überall eine wohl ausgebildete, in den beiden ersten Fällen etwas flache Pfanne. Die für die kongenitale Luxation charakteristische Steilheit und Kleinheit der Pfanne, die starke Verdickung des Pfannenbodens, die wenig scharfen, knöchernen Pfannenränder, die Form des Y-Knorpels, die Form und Stellung der oberen Femurenden, sowie eventuell damit korrespondierende Erscheinungen auf der gesunden Seite, alles das sind Kennzeichen, welche die angeborene Hüftverrenkung streng von der pathologischen abgrenzen. Einige Grenzfälle werden immer übrig bleiben, wo die Diagnose zweifelhaft bleibt. Es wäre ja auch der Fall denkbar, daß einmal in einem kongenital luxierten Gelenk eine Coxitis sich ausbildet. In der Regel aber ist man meiner Ansicht nach in der Lage, in solchen Fällen, wo Anamnese oder sonstige Zeichen einer stattgehabten Entzündung fehlen, aus dem Röntgenbilde die Differentialdiagnose zwischen pathologischer, nach Coxitis im Säuglingsalter entstandener und kongenitaler Luxation mit ziemlicher Sicherheit zu stellen.“

Sieht man daraufhin unsere Röntgenbilder durch, so findet man gleich an zweiter Stelle einen Fall, wo am Röntgenbild eine deutliche Verdickung des Pfannenbodens und reichlich Ablagerungen in der Pfanne zu erkennen sind — ein Fall von unzweifelhaft pathologischer Luxation; denn das Kind, bei dem die Entzündung nach $1^1/_2$ Jahren auftrat, hatte schon ausgezeichnet gelaufen. Auch bei Fall 3 und 5 besteht Verdickung des Pfannenbodens und Ausfüllung der Pfanne. So scheinen die Unterschiede im Röntgenbild doch nicht immer so charakteristische zu sein, wie Wette annimmt.

Ueber die Therapie ist bereits gesprochen worden: Man läßt die Entzündung, falls sie noch besteht, abklingen; im übrigen geschieht die Einrenkung und die Fixierung im Gipsverband genau in gleicher Weise wie bei kongenitaler Luxation.

Zum Schlusse danke ich herzlich meinem hochverehrten Lehrer, Herrn Prof. Dr. Klapp, für die Ueberlassung des Themas und Herrn Dr. Ziegner, Assistenzarzt an der Königl. chirurgischen Universitätsklinik in Berlin, für die freundliche Unterstützung bei der Sammlung des Materials.

Lebenslauf.

Verfasser dieser Arbeit, Ernst Bahr, wurde am 15. Dezember 1883 zu Greifenhagen a. O. geboren und ist evangelischen Bekenntnisses. Sein Vater ist Geh. Rechnungsrat beim Reichs-Marineamt in Berlin. Seine humanistische Ausbildung erhielt der Verfasser auf dem Joachimsthalschen Gymnasium in Berlin-Wilmersdorf. Er bestand die Reifeprüfung am 17. Februar 1902.

Bis zum Herbst 1904 studierte er in Berlin Geschichte, deutsche Literatur und Sprachen; seit Michaelis 1904 Medizin, und zwar die ersten beiden Semester in Halle, dann in Berlin. Er bestand die ärztliche Vorprüfung Ostern 1907. Im darauffolgenden Sommer diente er sein halbes Jahr mit der Waffe beim Kaiser Alexander-Garde-Grenadier-Regiment Nr. I. Im Wintersemester 1909/10 machte er das Staatsexamen und war vom 24. März 1910 bis zum 23. März 1911 als Medizinalpraktikant am Knappschaftslazarett zu Königshütte in Oberschlesien unter Anleitung des Knappschaftsoberarztes Herrn Sanitätsrats Dr. Hartmann tätig.

Fig. 1.

Fig. 2.

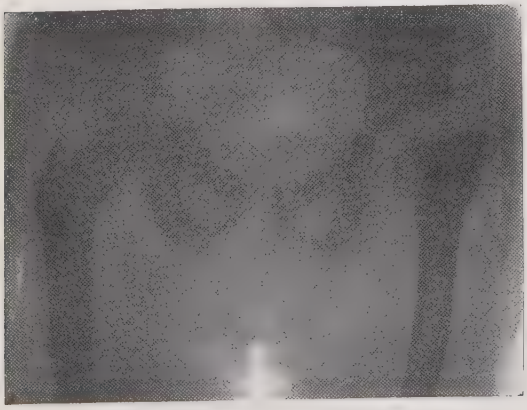

Fig. 3.

Fig. 1.



Fig. 5.

Fig. 6



Fig. 7





Fig. 11



Fig. 12



Fig. 13.

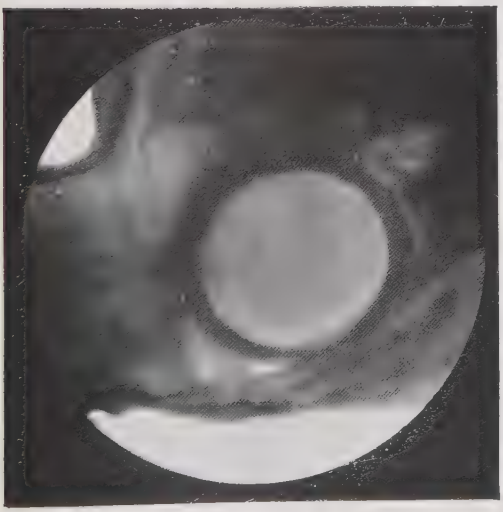

Fig. 14.

Fig. 15.

Fig. 16.

Fig. 17.

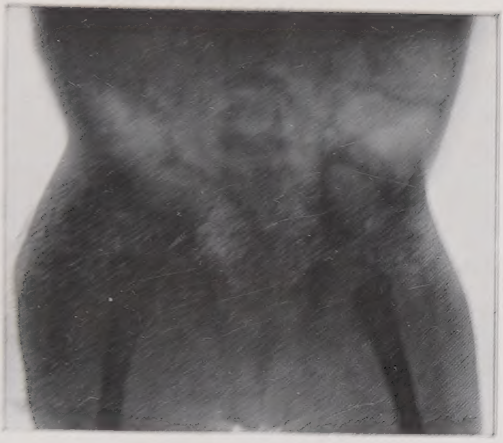

Fig. 18.

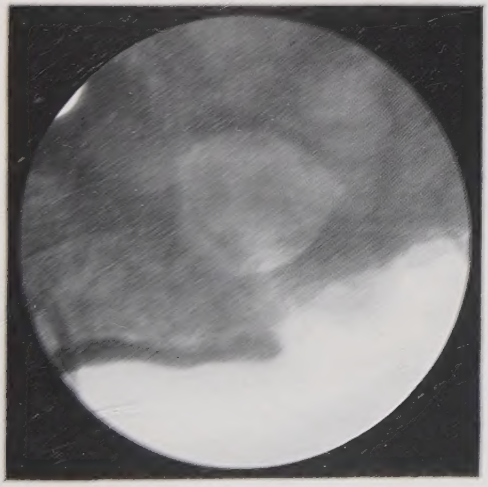

Fig. 19.